


Le matador de Nogaro El Adoureño opéré

Il reprendra l'entraînement en janvier 2019



Le matador de Nogaro El Adoureño opéré

Cela faisait un an que le jeune matador El Adoureño souffrait de son épaule droite. Cette douleur ne lui a pas permis d'être présent à Roquefort et il a dû subir une infiltration à de nombreuses reprises durant cette temporada, dont le jour de l'alternative de Dax, le 9 septembre dernier.

L'arthroscanner, passé à Bordeaux le 24 septembre dernier, décèle « une lésion de Bankart osseuse et une encoche postérieure de Hill-Sachs ».

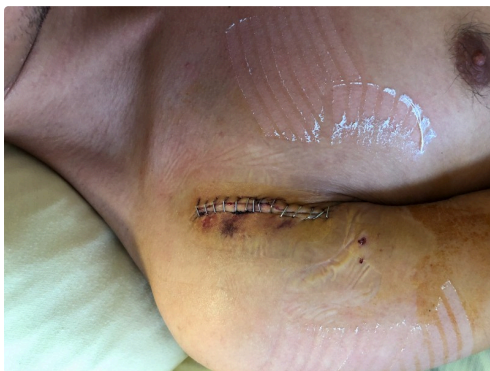La consultation du chirurgien le 22 octobre confirme la nécessité d'une intervention chirurgicale pour éviter que cette épaule droite se déboîte à nouveau. Ce même chirurgien a réalisé la même opération à Enrique Ponce, notamment, il y a quelques années.

Jeudi 8 novembre, Yannis intègre dans la matinée la clinique orthopédique Jean-le-Bon à Dax et est opéré. Le chirurgien, Bertrand Tachot, est satisfait de son intervention et le matador commence à souffrir. Ce n'est qu'un début, car dès sa sortie de la clinique vendredi 9 novembre au matin, il rejoint le centre de convalescence qu'il ne devrait quitter qu'à la fin de la rééducation.

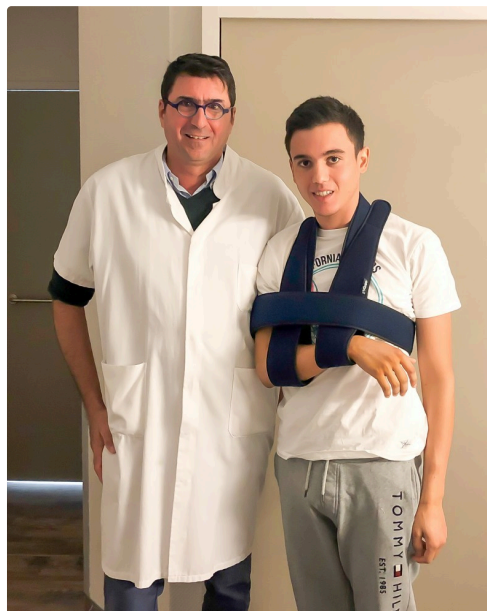Il devra garder son bras droit immobile quelques jours et subir la rééducation pendant plusieurs semaines afin de retrouver progressivement une rotation normale de son épaule droite. L'entraînement sera repris après les fêtes de fin d'année.»

Patiente et courage matador ! »

N.B. Données communiquées par Gérard Ducès (y compris la photo du haut de page).



Cicatrice de l'opération - Photo communiquée par Gérard Ducès



Le matador et son chirurgien - Photo communiquée par Gérard

Ducès